



## Réflexions sur la prise en charge des méningiomes intracrâniens à propos de 22 cas

### Reflection on the management of intracranial meningioma about 22 cases

W RATOVONDRAINNY<sup>(1)\*</sup>, A R RAMAROLAHY<sup>(2)</sup>, L RAOBELA<sup>(3)</sup>, M RABARIJAONA<sup>(4)</sup>,  
C ANDRIAMAMONJY<sup>(5)</sup>, M J RANDRIAMIARANA<sup>(2)</sup>

<sup>(1)</sup> Service de Neuro-Chirurgie, Centre Hospitalier de Soavinandriana, Antananarivo, Madagascar

<sup>(2)</sup> Service de Réanimation Chirurgicale, HU Joseph Ravoahangy Andrianavalona, CHU Antananarivo, Madagascar

<sup>(3)</sup> Service d'Ophthalmologie, HU Joseph Ravoahangy Andrianavalona, CHU Antananarivo, Madagascar

<sup>(4)</sup> Service de Neuro-Chirurgie, HU de Tambohobe, CHU de Fianarantsoa, Madagascar

<sup>(5)</sup> Département Tête et Cou, HU Joseph Ravoahangy Andrianavalona, CHU Antananarivo, Madagascar

#### RESUME

**Justification :** Les méningiomes intracrâniens sont des tumeurs bénignes dont l'exérèse tumorale totale garanti la guérison du malade. **Objectifs :** Rapporter les aspects anatomo-cliniques et épidémiologiques des méningiomes intracrâniens, souligner l'importance de la neuro-imagerie pour son diagnostic et préciser la place capitale de la chirurgie dans sa prise en charge. **Patients et méthodes :** Etude rétrospective portant sur 22 cas de méningiomes intracrâniens observés au service de Neurochirurgie du CHU-HJRA d'Antananarivo pendant une période de 7 ans allant de Janvier 1998 au Décembre 2004. **Résultats :** Les méningiomes intracrâniens représentaient 0,18% de l'hospitalisation et 11% des tumeurs cérébrales. Les adultes de sexe féminin étaient les plus atteints. L'âge moyen était de 39,7 ans. L'hypertension intracrânienne, le syndrome focal irritatif et le déficit de l'hémicorps prédominant dans la symptomatologie. Les bilans ophtalmologiques n'étaient pas trop altérés. Le diagnostic repose sur l'examen tomodensitométrique sans et avec injection. Tous les patients ont pu bénéficier d'une exérèse chirurgicale. L'anatomo-pathologie confirmait le diagnostic de méningiome. La morbidité et mortalité étaient à 18,19%. **Conclusion :** Les méningiomes intracrâniens sont des tumeurs bénignes des femmes adultes. La symptomatologie est polymorphe. Le scanner permet de faire le diagnostic anatomique et topographique. L'exérèse tumorale est le garant de la guérison. L'anatomopathologie est nécessaire pour confirmer le diagnostic définitif.

**Mots-clés :** Chirurgie ; Déficit neurologique ; Méningiome intracrânien ; Neuro-imagerie.

#### SUMMARY

**Background:** Intracranial meningiomas are benign tumors, the total tumoral removal guaranteed the cure of the patient. **Aim:** The aim of this study are to report the anatomo-clinical and epidemiologic aspects of the intracranial meningiomas, to insist on the importance of the neuro-imaging for its diagnosis and to specify the capital place of the surgery in its therapy. **Patients and methods:** Retrospective study relating to 22 intracranial cases of meningiomas observed in Neurosurgery service of the CHU-HJRA in Antananarivo for seven years, period going from January 1998 to December 2004. **Results:** The intracranial meningioma accounted for 0.18% of the hospitalization and 11% of the cerebral tumors. The adults females sex were more affected. The average age was 39.7 years. Intracranial high pressure, irritating focal syndrome and neurological deficiency prevail in symptomatology. The ophthalmologic assessments were not too perturb. The diagnosis rests on the cerebral CT examination. The surgical excision was practiced on among all patients. Anatomo-pathology confirmed the diagnosis of meningiomas. Morbidity and mortality were all to 18.19%. **Conclusion:** Intracranial meningioma is a benign tumor frequently see in the adult women. Symptomatology are polymorphics. The brain CT guarantee the anatomical and the topography diagnosis. The tumoral excision is the cure guarantee of this disease, and anatomopathology examination is necessary to confirm the final diagnosis.

**Keywords:** Brain CT ; Intracranial meningioma ; Neurological deficiency ; Surgery.

#### INTRODUCTION

Les méningiomes intracrâniens sont des tumeurs extra-cérébrales qui se développent à partir des cellules qui forment la leptoméninge en particulier celles des villosités arachnoïdiennes. Les méningiomes sont classiquement considérés comme des tumeurs bénignes et uniques. Ils ont des structures histologiques propres. La neuroradiologie moderne prend une place capitale pour son diagnostic. Sa prise en charge est essentiellement chirurgicale, ceci impose une collaboration multi disciplinaire en particulier entre les neurochirurgiens, les réanimateurs, les radiologues, les histologistes et voire les ophtalmologues. Les méningiomes intracrâniens posent un problème de récurrence en post opératoire, et sa prise en charge anesthésique et chirurgicale à Madagascar restent pour le moment très délicates. L'objectif de cette étude est de rapporter les

aspects anatomo-cliniques et épidémiologiques des méningiomes intracrâniens, de souligner l'importance capitale de la neuro-imagerie moderne (en l'occurrence le scanner et l'IRM) pour son diagnostic et en fin de souligner la place de la chirurgie d'exérèse qui conditionne la guérison du malade et le risque de récurrence tumorale.

Du Centre Hospitalier de Soavinandriana, et de l'Université d'Antananarivo, Madagascar.

\*Auteur correspondant:

Dr. RATOVONDRAINNY Willy

Adresse: Service de Neuro-Chirurgie  
Centre Hospitalier de Soavinandriana (CENHOSOA)  
Rue Dr Moss, Soavinandriana  
B.P. : 06 bis  
101, Antananarivo, Madagascar

E-mail: willyratovo@yahoo.fr

Téléphone: +261 32 11 050 30

## PATIENTS ET METHODES

Nous avons mené une étude rétrospective sur les 22 cas de méningiomes intracrâniens observés au service de Neurochirurgie de l'Hôpital Universitaire Joseph Ravoahangy Andrianavalona (HUIJRA) du Centre Hospitalier Universitaire (CHU) d'Antananarivo allant du 01<sup>er</sup> janvier 1998 au 31 décembre 2004. Ont été inclus tous les patients qui ont présenté un méningiome intracrânien opéré et dont le diagnostic est confirmé par le scanner cérébral et l'examen anatomopathologique de la pièce opératoire.

## RESULTATS

Les méningiomes intracrâniens représentaient 0,18% de l'hospitalisation en Neurochirurgie pendant cette période avec une incidence moyenne annuelle de 3 cas. Sur toutes les tumeurs intracrâniennes et de la voûtes, nos méningiomes occupaient les 11% des cas. L'âge moyen était de 39,7 ans avec une prédominance de la tranche d'âge de 30 à 50 ans. Une très nette prédominance féminine était retrouvée avec un sex ratio de 2 sur 1,15 femmes pour 7 hommes. Les données neurologiques sont figurées dans le tableau I et les données de l'examen du fond d'œil sont représentées sur le tableau II. Le scanner cérébral sans et avec injection de produit de contraste a été réalisé de façon systématique chez tous les malades. La topographie tumorale est détaillée sur le tableau III. Tous les patients sont opérés de leur méningiome. La suite opératoire était favorable dans 63,62% des cas. L'examen anatomopathologique sera représenté sur le tableau IV. La morbidité comme la mortalité sont chacune de 18,19% des cas.

**Tableau I :** Données cliniques des patients.

Symptômes	n	%
Céphalées	15	68,18
Crises d'épilepsie	11	50
Déficits moteurs de l'hémicorps	10	45,45
Troubles ophtalmologiques	4	18,19
Troubles psychiatriques	4	18,19
Troubles de la vigilance	2	9,09
Vertiges	1	4,55

## DISCUSSIONS

Dans notre étude, la prévalence des méningiomes intracrâniens est de 11%. Philippon J [1] et Brunon J [2] ont retrouvé respectivement une prévalence des méningiomes intracrâniens à 20% et à 23%. La prédominance féminine classique des méningiomes est respectée dans notre série. Par contre l'âge d'apparition des méningiomes chez nos patients est relativement précoce (39,7 ans) par rapport aux données de la littérature qui parle un âge autour de la cinquantaine. La symptomatologie des méningiomes est polymorphe, on note, en général, une association de signes. Habi-

tuellement les signes neurologiques et cliniques sont frustrés, ceux-ci témoignent l'évolution lente de la tumeur lié à sa bénignité [1, 3]. Dans notre série, les céphalées, la crise d'épilepsie et les déficits moteurs de l'hémicorps occupent les trois symptômes présentés par le malade comme en atteste Brunon J [2]. La céphalée rentre le plus souvent dans le cadre de l'hypertension intracrânienne. Selon Rougier A [4], l'épilepsie témoigne d'une irritation du parenchyme sous-jacent par la présence de méningiomes. Par contre, le déficit neurologique témoigne de la destruction du parenchyme. Ainsi la présence de l'épilepsie est relativement considérée comme un facteur de bon pronostic par rapport au déficit neurologique.

**Tableau II:** Données ophtalmoscopiques des patients.

Examen de fond d'œil	n	%
Normal	15	68,18
Edème papillaire	5	22,73
Atrophie optique	1	4,55
Non réalisé	1	4,55

Sur le plan ophtalmologique, l'examen de fond d'œil permet d'apprécier l'évolutivité de la tumeur [5]. Il ne se limite pas uniquement sur ce côté ophtalmoscopique mais insiste aussi sur la nécessité de rechercher les autres anomalies du globe oculaire ou anomalies de la vision ou du champ visuel. Dans notre série de 22 patients, hormis les problèmes d'œdème papillaire et d'atrophie optique, nous avons aussi retrouvé une exophtalmie droite, une baisse de l'acuité visuelle et deux cécités bilatérales.

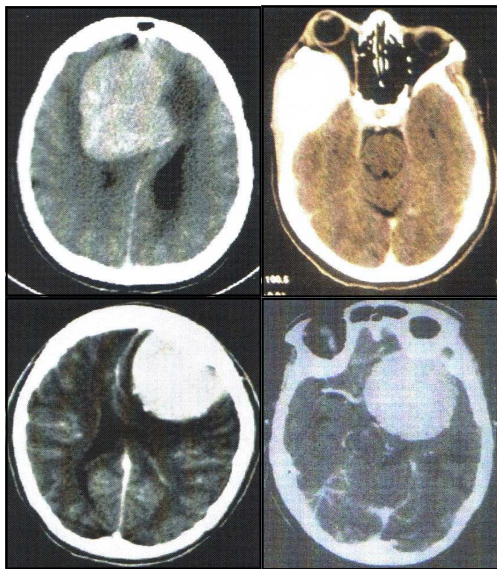
**Tableau III:** Topographie tumorale.

Topographie	n	%
<b>Convexité</b>		
<i>Frontale</i>	4	18,19
<i>Pariétale</i>	3	13,64
<i>Occipitale</i>	2	9,09
<i>Temporale</i>	1	4,55
<b>Faux et para-sagittale</b>		
<i>Faux</i>	6	27,27
<i>Para-sagittale</i>	2	9,09
<b>Base</b>		
<i>Antérieure</i>	1	4,55
<i>Moyenne</i>	2	9,09
<b>Tente du cervelet</b>		
<i>Postéro-latérale</i>	1	4,55

Du point de vue paraclinique, tous nos patients ont pu bénéficier d'un scanner cérébral malgré son coût élevé par rapport au pouvoir d'achat des ménages malgaches. Cet examen a permis de préciser la topographie de la tumeur. Nous avons ainsi noté que la majorité de nos cas de méningiome a une topographie superficielle essentiellement au niveau de la convexité suivie par la localisation para-sagittale et au niveau du faux. Beaucoup d'auteurs rapportent que la localisa-

tion de méningiome se partage de façon égale (autour de 30%) entre le faux, la convexité et la base. Les autres localisations (fosse postérieure, angle ponto cérébelleuse ou foramen magnum) sont rares. Notons qu'à l'heure actuelle, le scanner et surtout l'IRM avec injection de produits de contraste constituent les examens clés pour permettre le diagnostic de méningiome. L'angiographie cérébrale est réalisée par certains auteurs dans un but à la fois diagnostique et thérapeutique [1, 3].

Concernant les lésions associées, la présence d'un œdème péri-tumoral, un effet de masse, et éventuellement un engagement cérébral est classique [1-3]. Pour le cas propre au méningiome, la présence d'hyperostose ou réaction cutanée et osseuse en regard de la tumeur est aussi possible. Le méningiome de la fosse postérieure peut provoquer une image d'hydrocéphalie de blocage. Parmi les 22 patients présentant un méningiome, l'œdème péri-tumoral était présent dans 95,45% des cas, il existait 2 cas d'engagement temporal et 2 cas d'engagement sous falcoriel. Un cas d'hydrocéphalie tri-ventriculaire a été retrouvé ainsi qu'un cas de voussure osseuse.



**Figure 1** : Images scannographiques de méningiome.

L'exérèse chirurgicale a été réalisée chez tous nos patients. Dechembenoit G [3] et Philipon J [1] disent que l'exérèse tumorale doit être totale incluant l'ablation de la base d'implantation dure-mérienne et osseuse. Pour nos patients, l'exérèse a été complète dans 22 cas et elle est incomplète dans 2 cas. L'examen anatomo-pathologique de la pièce opératoire a montré 12 cas de méningiome de grade 1 (dont 8 cas de type méningothélial, 3 cas de type angioblastique et 1 cas de type psamomateux), deux cas de méningiome malin de grade 3. Chez 3 autres patients, le diagnostic de méningiome a été posé sans précision de grade, et l'examen histologique n'a pas été réalisé chez les 4 patients décédés.

## CONCLUSION

Il est à retenir de cette étude l'importance d'un diagnostic précoce de méningiome pour limiter les dégâts neurologiques irréversibles. Il faut à tout prix un diagnostic neuroradiologique adéquat afin de permettre une bonne exérèse tumorale incluant la tumeur et ses bases d'implantation.

## REFERENCES

1. Philipon J. Méningiomes. In: Cohadon F ed. Tumeurs du système nerveux central et ses enveloppes. Paris : Flammarion, 1989: 403-18. .
2. Brunon J. Méningiome. In: Decq P, Keravel Y eds. Neurochirurgie. Paris : Ellipse Aupelf-Uref, 1995: 134-44..
3. Dechambenoit G. Méningiome. In: Dany A, Moreau JJ eds. Manuel de neurochirurgie. Paris : Sauramps, 1996:207-12..
4. Rougier A. Tumeur des hemispheres cérébraux. In: Cohadon F ed. Tumeurs du système nerveux central et ses enveloppes. Paris : Flammarion, 1989:203-11.
5. Rabarijaona M, Raobela L, Ratovondrainy W, Andriamonjy C. Problèmes ophtalmologiques des tumeurs cérébrales. J Méd Thé, Madagascar 2006 ; 10(26) : 28-30.