



Inversion utérine à propos de deux cas

Uterine inversion about two cases

L N A RAINIBARIJAONA ^{(1)*}, T J RAJAONARISON ⁽¹⁾, V B ANDRIANTOKY ⁽¹⁾, H R ANDRIANAMPANALINARIVO ⁽¹⁾

⁽¹⁾ Service de Gynécologie Obstétrique, Centre Hospitalier Universitaire de Gynécologie Obstétrique de Befelatanana, Antananarivo, Madagascar

RESUME

L'inversion utérine est une pathologie rare. En France, on note une inversion utérine pour 100 000 accouchements et 85% des inversions sont puerpérales. Cette pathologie est grave, nécessitant un diagnostic rapide et une prise en charge en urgence du fait de l'hémorragie pouvant être abondante à l'origine d'un état de choc hypovolémique et du décès maternel. Le principe du traitement associe réanimation, réduction qui peut aller d'un simple taxis au traitement chirurgical et traitement étiologique. Deux cas sont rapportés : une inversion utérine puerpérale aiguë du troisième degré responsable d'une hémorragie du post partum et qui était traitée par une désinvagination manuelle associée à des injections d'ocytocine, et une inversion utérine gynécologique associée à un myome sous muqueux responsable de métrorragies abondantes et nécessitant comme traitement une myomectomie première puis une réduction chirurgicale. Le pronostic était bon grâce à un diagnostic et une prise en charge rapides. Malgré la rareté de cette pathologie tout gynécologue obstétricien doit toujours avoir à l'esprit la possibilité de l'inversion utérine devant toute hémorragie du post partum et toutes métrorragies .

Mots clés : Chirurgie ; Inversion ; Réduction ; Taxis ; Utérus.

ABSTRACT

The uterine inversion is a rare pathology. In France, one uterine inversion for 100000 deliveries and 85 % of the inversions are puerperal. This pathology is serious, requiring a fast diagnosis and treatment because of the bleeding which can be the origin of a hemorrhage shock and a maternal death. The processing of the treatment associates resuscitation, reduction which can be a simple taxis to a surgical treatment and treatment of the etiology. Two cases are reported: an acute puerperal uterine inversion of the third degree responsible for a bleeding of the post-partum and which was treated by a manual reduction associated with injections of oxytocine, and a gynecological uterine inversion associated with a myoma responsible of hemorrhage and requiring as treatment a myomectomy then a surgical reduction. The prognostic was good because of a fast diagnosis and treatment. In spite of the rarity of this pathology every gynecologist obstetrician has to have in mind the possibility of the uterine inversion in front of any bleeding of the post-partum and any hemorrhage.

Keywords: Inversion ; Reduction ; Surgery ; Taxis ; Uterus.

Introduction

L'inversion utérine se définit comme étant le retournement de l'utérus en doigt de gant ou « invagination utérine ». C'est une pathologie rare, plus fréquente en obstétrique qu'en gynécologie. L'inversion utérine est grave pouvant mettre en jeu le pronostic vital du fait du choc hypovolémique qu'elle entraîne [1]. Les objectifs de notre étude sont de rapporter deux cas d'inversion utérine, dont un cas vu dans le post partum et un autre cas associé à un myome utérin et de souligner la nécessité d'un diagnostic et d'une prise en charge rapide pour avoir un bon pronostic.

Cas N°1

Il s'agissait de Mme R. 28 ans, G2P2 enceinte de 38 semaines, entrée pour début de travail. Elle n'avait pas d'antécédent particulier. La grossesse était bien suivie avec 7 consultations prénatales et 3 échographies. Les examens biologiques étaient tous normaux. Elle a accouché normalement 5 heures après son admission et a donné naissance à un enfant pesant 3250 grammes. Mais une heure après l'accouchement survenaient des hémorragies rouges, abondantes avec des caillots suivies d'installation d'un état de choc hypovolémique. L'abdomen était douloureux à la palpation mais on ne retrouvait pas le globe de sécurité utérin. L'examen

sous valve a mis en évidence une masse rouge hémorragique qui était molle et friable au toucher vaginal. Les examens biologiques demandés en urgence ont mis en évidence un taux d'hémoglobine à 6 g /dl. L'échographie pelvienne en urgence confirmait l'absence de l'utérus dans la région sus pubienne. Le diagnostic d'une inversion utérine puerpérale aiguë du troisième degré était posé. On avait décidé, parallèlement à une réanimation intensive de pratiquer une réduction par taxis sous anesthésie générale. La réduction avait permis de corriger l'inversion mais dès que la pression lâchait l'inversion se reproduisait et l'hémorragie reprenait. Deux champs abdominaux stériles étaient alors entassés dans l'utérus pour maintenir la pression. Cette procédure, associée à des injections d'ocytocine avait permis d'avoir une bonne rétraction utérine. Les champs abdominaux étaient gardés pendant six heures,

Du Centre Hospitalier Universitaire d'Antananarivo, et de l'Université d'Antananarivo, Madagascar.

*Auteur correspondant:

Dr. RAINIBARIJAONA Lanto Nirina Aimé

Adresse: Service Maternité

Centre Hospitalier de Soavinandriana

Rue Dr MOSS, Soavinandriana

B.P. 06 Bis, Antananarivo Madagascar

Téléphone: +261 32 44 118 76

E-mail: gyniri@yahoo.fr

sous couverture d'antibiotique et à leur ablation, l'inversion ne s'était plus reproduite. Les suites des couches étaient simples et la femme et son bébé étaient sortis au cinquième jour.

Cas N°2

Il s'agissait de Mme R. 42 ans, G2P0, avec deux antécédents de fausse couche spontanée. Elle n'avait pas d'antécédent particulier. Elle était admise pour des métrorragies brutales et abondantes survenant le même jour, associées à un trouble hémodynamique. L'abdomen était souple et non douloureux à la palpation. L'examen au speculum permettait d'objectiver une masse accouchée par le col de 05 cm de diamètre environ. Au toucher vaginal, il y avait deux masses de volume et de consistance différentes dont l'une de 05 cm de diamètre environ, arrondie, ferme, pédiculée, implantée sur l'autre masse qui était friable, molle et mal définie. Les deux masses étaient hémorragiques, faisant évoquer un gros polype accouché par le col. Les examens biologiques avaient montré un taux d'hémoglobine à 7 g/dl. L'échographie pelvienne n'a pas pu identifier l'utérus dans la région pelvienne. Au total nous avons posé le diagnostic d'une inversion utérine non puerpérale du troisième degré (masse friable mal limitée) associée à un myome sous muqueux (masse arrondie, pédiculée et ferme). La prise en charge consistait en une réanimation intensive et en une intervention en deux temps dont le premier était une myomectomie par voie basse suivie d'une hystérotomie verticale et la deuxième était la réduction chirurgicale par laparotomie, par tractions alternées des deux berges de l'hystérotomie première. Les suites opératoires étaient simples et la femme était sortie au dixième jour.

Discussion

L'inversion utérine est une pathologie rare. La fréquence en France est d'une fois sur 100 000 accouchements [2]. L'inversion utérine puerpérale est plus fréquente que l'inversion utérine non puerpérale car elle représente 85% des inversions utérines [3]. Dans des publications récentes, l'incidence de l'inversion utérine puerpérale est de 01 pour 3 737 accouchements normaux [4]. A Madagascar, il n'existe pas encore de chiffres établis sur cette pathologie, mais elle reste quand même rare car nos cas sont les premiers décrits durant les dix dernières années. Notre deuxième cas est le seul cas d'inversion utérine gynécologique décrite jusqu'à maintenant.

Il existe deux types d'inversion utérine : puerpérale et non puerpérale ou gynécologique. Selon la gravité, on distingue quatre degrés [2] :

- premier degré : le fond utérin est déprimé en «cul de fiole» ou en cupule ;
- deuxième degré : l'utérus retourné franchit l'orifice externe du col ;
- troisième degré : le corps utérin devient intra vaginal et peut s'extérioriser complètement ;
- quatrième degré ou inversion totale : les parois vaginales participent au retournement

Nous rapportons ici deux cas d'inversion utérine du troisième degré dont l'une puerpérale et l'autre gynécologique. Deux conditions sont nécessaires pour la constitution d'une inversion utérine : une hypotonie utérine et une dilatation cervicale suffisante [5]. Pour l'inversion utérine puerpérale, les principales causes sont iatrogènes (60%) et dominées par une traction importante sur le fœtus et sur le cordon ombilical, une expression abdominale maladroite [6-7]. L'inversion utérine peut être spontanée [2], mais il y a des facteurs prédisposant comme l'hypotonie utérine, une implantation fundique du placenta, le placenta accreta, un travail trop long ou trop rapide [8]. Pour l'inversion utérine non puerpérale, elle survient entre 40-50 ans [5]. Le myome est responsable des 87% des inversions utérines non puerpérales [9]. Les autres causes sont : les sarcomes utérins dans 7% des cas et les carcinomes dans 6% des cas [10].

Notre premier cas est une inversion utérine spontanée car aucune étiologie n'était retrouvée, tout paraissait normal durant le travail et l'accouchement. Nous avons pensé qu'elle serait probablement due à une traction intempestive sur le fœtus lors du dégagement ou à une traction importante sur le cordon ombilical, ou à une hypotonie utérine. En plus, l'implantation fundique du placenta serait un facteur favorisant. Pour le deuxième cas, un myome sous muqueux pédiculé a provoqué l'inversion. Après avoir glissé dans le canal cervical, le myome a accouché dans le vagin en attirant avec lui le fond utérin à l'origine de l'inversion chez cette patiente de 42 ans. La prise en charge nécessite la présence de l'anesthésiste, du réanimateur et du gynécologue. Elle associe la réanimation et la réduction [6]. La réduction peut être manuelle par taxis [2,6] (*cf.* figure 01) ou chirurgicale : technique de HUNTINGTON ou de HAULTAIN si par voie haute (*cf.* figure 02) et la technique de SPINELLI si par voie basse [5] (*cf.* figure 03). Il faut lutter contre l'atonie utérine après le repositionnement de l'utérus [5].

Notre prise en charge associe une réanimation intensive et une réduction de l'inversion. Pour le premier cas, nous avons effectué une réduction par taxis, mais dès que la pression lâche l'inversion se reproduit malgré la perfusion d'utéro tonique. Pour cela, nous avons mis deux champs en intra-utérine pour maintenir la réduction associée à une perfusion d'utéro tonique. Pour le deuxième cas, nous avons effectué un traitement conservateur (désir de maternité) associant traitement étiologique et réduction chirurgicale. Le traitement étiologique consiste en une myomectomie par voie basse. La réduction consiste en une hystérotomie première par voie basse puis en un repositionnement de l'utérus par voie haute par tractions alternées des berges de l'hystérotomie première. Une perfusion d'utérotonique était instaurée pour lutter contre l'atonie utérine. Le pronostic dépend surtout de la rapidité du diagnostic et de la prise en charge, avant la formation de l'anneau cervical [2]. Dans nos 2 observations, la prise en charge était rapide dès que le diagnostic était posé et les suites opératoires immédiates ont été sim-

ples. Des auteurs rapportent des cas de grossesse et des récurrences après une inversion bien traitée [5].

Conclusion

L'inversion utérine est une pathologie rare, pouvant être puerpérale ou non puerpérale. Elle est grave car elle entraîne un choc hypovolémique pouvant mettre en jeu le pronostic vital. Le diagnostic et la prise en charge doivent être rapides car le pronostic en dépend. La prise en charge associe réanimation et réduction. Malgré sa rareté, tout gynécologue obstétricien doit penser à une inversion utérine devant toute hémorragie du post partum.

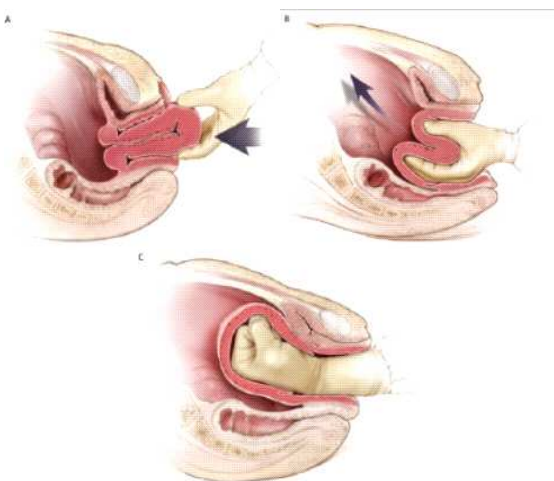


Figure 01 : Réduction par taxis.

- A : le fond utérin est saisi par la main et dirigé vers l'intérieur
 B : le fond utérin est poussé progressivement vers l'intérieur
 C : la main est maintenue quelques minutes à l'intérieur pour prévenir les récurrences.

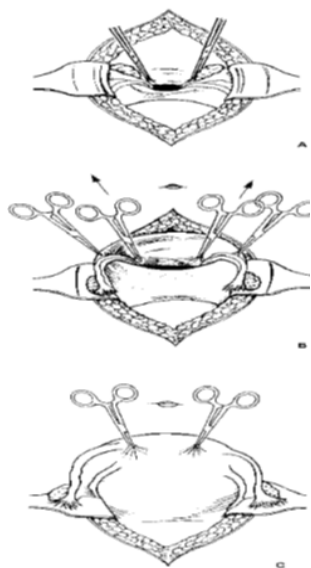


Figure 02 : Méthode de HUNTINGTON.

- A : première prise à l'aide des pinces d'Allis
 B : désinvagination progressive de l'utérus
 C : fin d'intervention : l'utérus a retrouvé sa forme normale.

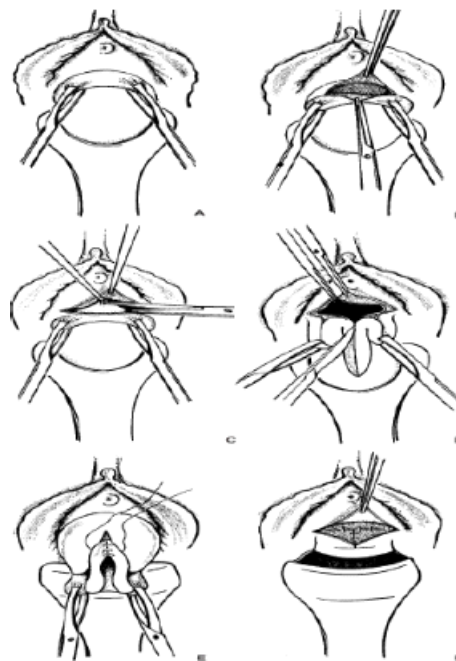


Figure 03 : Méthode de SPINELLI.

- A : le col est tiré vers le bas
 B : colpotomie antérieure transversale et exposition de la vessie
 C : ouverture du péritoine vésico-utérin
 D : colpohystérotomie antérieure médiane
 E : après désinvagination de l'utérus, suture de la colpohystérotomie
 F : fermeture du péritoine vésico-utérin après remplacement de l'utérus dans la cavité abdominale.

Références

- Beringer RM, Patteril M. Puerperal uterine inversion and shock. Br J Anaesth 2004 ; 92(3) : 439-41.
- Colette C, Gay C, Maillet R, Schaal JP. Inversion utérine. <http://www.syngof.fr/~syngof/fmc/inversion.html>.2000.
- Dayan SS, Schwalbe SS. The use of small dose intravenous nitroglycerin in a case of uterine inversion. Anesth Analg 1996 ; 82 : 1091-93.
- Basket TF. Acute uterine inversion : a review of 40 cases. J Obstet Gynaecol Can 2002 ; 24(12) : 953-56.
- Goffinet F, Heitz D, Verspyck E, Philippe HJ. Inversion utérine puerpérale. Encycl Méd Chir Obstétrique. Elsevier, Paris 1999 : 5-107-A-10 : 1-9.
- Abouleish E, Ali V, Joumaa B, Lopez M, Gupta D. Anaesthetic management of acute puerperal uterine inversion. Br J Anaesth 1995 ; 75 : 486-87.
- Thoulon JM, Puech F, Brog G. Inversion utérine puerpérale. Obstétrique. Aupelf Uref 1995 ; 567-568.
- Miras T, Collet F, Seffert. Acute puerperal uterine inversion : two cases. J Gynecol Obstet Biol Reprod, Paris 2002 ; 31(7) : 668-71..
- Mayadeo NM, Tank PD. Non puerperal incomplete lateral uterine inversion with submucous leiomyoma : a case report. J Obstet Gynaecol Res 2003 ; 29(4) : 243-45..
- Hanprasertpong J, Wootipoom V, Hanprasertpong T. Non puerperal uterine inversion and uterine sarcoma (malignant mixed müllerian tumor) : report of an unusual case. J Obstet Gynaecol Res 2004 ; 30(2) : 105-108.