



Volvulus du coecum sur mésentère commun chez un adulte

Volvulus of the coecum on common mesentery in an adult

A. RANDRIANIRINA ^{(1)*}, S.E.N. RABESALAMA ⁽¹⁾, M.L. RAMANANASOA ⁽²⁾, A.H. RAKOTOARIJAONA ⁽¹⁾

⁽¹⁾ Service de Chirurgie, CHUT, 501 Toamasina, Madagascar

⁽²⁾ Service d'Anesthésie - Réanimation, CHUT, 501 Toamasina, Madagascar

Résumé

La persistance du mésentère commun chez l'adulte peut inhabituellement se révéler par des complications aiguës. Nous rapportons un cas de volvulus du cœcum sur mésentère commun chez une patiente âgée de 29 ans présentant une occlusion intestinale aiguë, diagnostiquée en per opératoire. Nous discuterons l'aspect épidémiologique, clinique et thérapeutique de cette pathologie.

Mots-clés : Adulte ; Mésentère commun ; Occlusion aiguë ; Volvulus.

Abstract

The persistence of the common mesentery in the adult can unusually appear by acute complications, such as an acute intestinal occlusion. We report a case of cecal volvulus on common mesentery in a 29 years old woman patient who presented an acute intestinal occlusion. Diagnostic was confirmed only in preoperative time. We shall discuss the epidemiological, the clinical and the therapeutic aspect of this pathology.

Keywords: Adult; Acute occlusion; Common mesentery; Volvulus.

Introduction

Un accident occlusif aigu par volvulus du cœcum sur mésentère commun est inhabituelle, surtout chez l'adulte, d'où un risque de retard de diagnostic (1, 2), alors qu'il s'agit d'une situation grave. Il constitue une urgence chirurgicale absolue.

Nous rapportons une observation de volvulus du cœcum sur mésentère commun incomplet révélé par une occlusion intestinale aiguë dont le diagnostic était établi en préopératoire. Le but de ce travail est de discuter l'aspect épidémiologique, diagnostiques et les modalités thérapeutiques de cette affection.

Observation

Une femme de 29 ans était adressée aux Urgences du CHU de Toamasina pour douleur abdominale aiguë. La patiente présentait un arrêt des matières et des gaz datant de plus de 24 heures et des vomissements. Sept mois auparavant, on notait un accouchement normal d'une grossesse menée à terme. A l'interrogatoire, des épisodes douloureux abdominaux chroniques ont été notés depuis l'enfance.

L'examen clinique montrait une température à 37,8°C et un état général altéré. L'abdomen était ballonné et la palpation révélait une douleur intense de la région épigastrique et de l'hypochondre droit. Le toucher rectal révélait une ampoule rectale vide. La

radiographie de l'abdomen sans préparation montrait un volumineux niveau hydroaérique sous costal droit refoulant vers le haut la coupole diaphragmatique droite (figure 1). Ces éléments faisaient évoquer le diagnostic d'une occlusion intestinale aiguë mécanique du colon et imposaient l'indication chirurgicale en urgence. La laparotomie médiane sus et sous ombilical permettait de mettre en évidence un énorme volvulus du cœcum refoulant le foie à gauche (figure 2) et pivotant sur une bride cœco-diaphragmatique. Un mésentère commun incomplet de type 1 de GROB était constaté lors de l'exploration avec un angle duodéno-jéjunal très proche de la valvule iléo-caecale. Les autres viscères abdominaux étaient normaux.

La bride était libérée, suivie d'une manœuvre de dévolvulation du cœcum qui était macroscopiquement de bonne vitalité. La péxié du cœcum au péritoine pariétale a été faite ainsi que l'appendicectomie. Les suites opératoires ont été simples. La patiente était revue en consultation deux mois plus tard, elle reprenait normalement ses activités quotidiennes.

Du Centre Hospitalier Universitaire de Toamasina, Madagascar.

* **Auteur correspondant:**

Dr. RANDRIANIRINA Andrimpitia

Adresse: Lot II B 9 Faravohitra

101 Antananarivo Madagascar

Téléphone : +261 34 16 114 25

E-mail: ranandrimetal@yahoo.fr

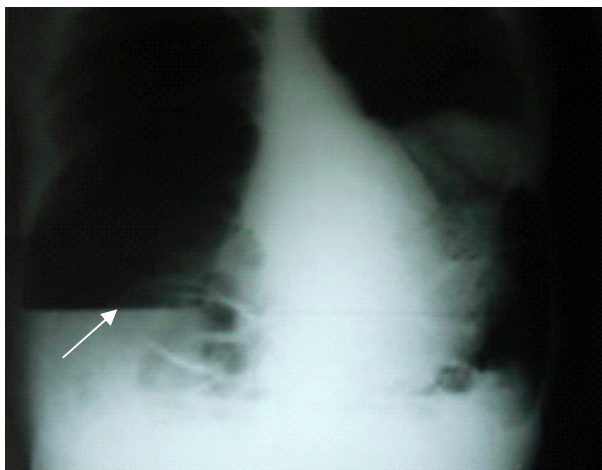


Figure 1: Volumineux niveau hydro-aérique à droite
(Radiographie abdominale sans préparation, face-débout)

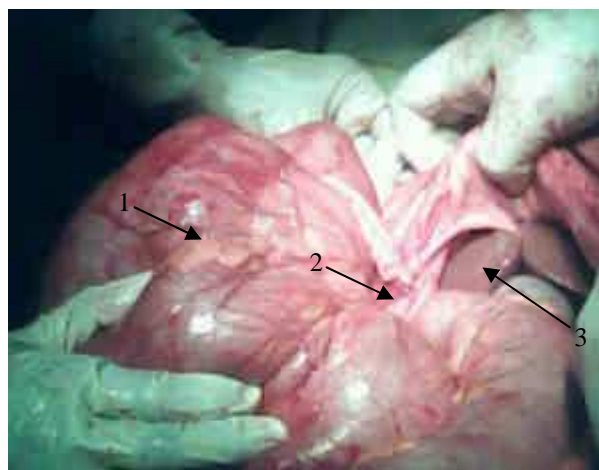


Figure 2: Enorme dilatation du cœcum volvulé (1); Collet du volvulus méésentérique (2); Foie refoulé à gauche par le cœcum (3) (Laparotomie)

Discussion

Le méésentère commun résulte d'une anomalie de rotation du tube digestif. Il est caractérisé par la persistance d'une disposition anatomique embryonnaire secondaire à une anomalie de rotation de l'anse ombilicale primitive, constituant ainsi un méso commun à toute l'anse intestinale et une racine du méésentère extrêmement courte [3]. Cette insuffisance de rotation est le plus souvent associée à un défaut d'accolement. L'arrêt de rotation de l'anse vitelline à 90° constitue le méésentère commun complet avec un colon situé à gauche, méésentère et grêle à droite. Notre cas correspond à la forme plus fréquente, avec arrêt de l'anse vitelline à 180° et le cœcum vient s'accoler dans la région sous hépatique, ce qui explique le risque élevé de volvulus [4]. Le cœcum est, en fréquence, la deuxième partie du côlon concernée par le volvulus après le sigmoïde et avant l'angle gauche et le côlon transverse [5]. Le mécanisme de la formation du volvulus est favorisé par deux facteurs : le pivot à la rotation caecale à type de brides secondaires à une affection inflammatoire ou post opératoire, et la distension caecale (La gravidité, l'accouchement, les tumeurs génitales, les obstacles sur le côlon d'aval, une constipation chronique) [1].

La persistance du méésentère commun primitif chez l'adulte est souvent bien tolérée mais peut rarement être responsable de volvulus [3]. Il ne concerne que 0,2% à 0,5% de l'ensemble de population adulte et généralement asymptomatique. 85% des méésentères communs sont diagnostiqués lors des deux premières semaines de vie. Peu d'études sur les complications aiguës tardives survenant chez l'adulte ont été décrites dans la littérature [6].

Chez l'adulte le diagnostic pourra être fortuit au cours des examens radiologique ou révélé lors d'une intervention d'appendicectomie pour appendice ectopique [7]. La difficulté du diagnostic est expliquée par la symptomatologie peu spécifique. Chez l'adulte il est évoqué lors des accidents évolutifs

aigus ou chroniques responsables d'une occlusion intestinale aiguë [3]. Le volvulus du cœcum réalise un tableau clinique d'occlusion intestinale aiguë par strangulation avec des douleurs à type de crampes péri-ombilicales, rarement sous hépatiques ou iliaques droites.

La vacuité de la fosse iliaque droite et de l'ampoule rectale sont retrouvées dans 36 à 76% [1-4, 6-8]. La radiographie de l'abdomen sans préparation permet de poser le diagnostic dans plus de la moitié des cas. Elle montre un niveau hydro-aériques volumineux traduisant la distension du cœcum, médian ou latéralisé à droite ou à gauche, dans 50% on note une image en « grain de café » ou en « goutte de larme ». Le lavement aux produits hydrosolubles montre une opacification colique totale, et une absence d'opacification caecale, avec un arrêt du produit en « bec d'oiseau ». Le scanner montre une image pathognomonique en « tourbillon » caecal avec une zone hypodense qui correspond au point de départ de la torsion. Les bases du traitement reposent sur trois éléments : réduire la torsion, traiter les complications évolutives et prévenir les récurrences. Il est essentiellement chirurgical par une technique conservatrice (détorsion, cœcopexie par fixation du cœcum au péritoine postérieur) ou non (cœcotomie, hémicolectomie droite et résection iléo-caecale) [5].

Le traitement endoscopique n'a pas beaucoup d'intérêt, avec un taux d'échec dépassant plus de 75% des cas. Mais il pourrait être tenté en cas de contre indication à la chirurgie ou chez un terrain à risque (grossesse) [9].

Conclusion

Cette étude a permis de présenter la survenue d'un accident aigu de volvulus du cœcum sur un méésentère commun chez l'adulte. La symptomatologie clinique ne présente aucune spécificité. Les difficultés diagnostiques ne doivent en aucun cas retarder l'acte opératoire.

Références

1. Bougtab A, Amraoui M, Benchekroun BA et al. Volvulus du caecum. *Médecine du Maghreb* 1996 ; 56 : 6-8.
2. Jarry J, Razafindratsira T, Bodin R, Lepront D, Durand-Dastes F. A propos d'un cas de méésentère commun complet de l'adulte révélé par une complication occlusive. *Press Med.* 2008 ; Tome 37 (11) : 1689-92.
3. Plouard C, Rivoal E, Broussine L, Blondin G, Trelu X. Volvulus du grêle sur méésentère commun : Intérêt de l'échographie doppler. A propos d'un cas. *J Radiol.* 2000 ; 81 : 151-3.
4. Zerouali N, Touzani K, Elfares F, Lamhamedi A, Bellakhdar A, Abi F. Volvulus du colon droit et méésentère commun chez l'adulte. *J Chir.* 1985 ; 122 : 473-7.) : 220-4.
5. Abita T., Lachachi F., Durand-Fontanier S., Maissonette F., Roudaut PY, Valleix D, Descottes B. Les volvulus du caecum. *J Chir.* 2005 ; 142(4) : 220-4.
6. Rousset J. Accident dus aux défauts de rotation de l'anse ombilicale primitive. *Mémoires de l'academie de chirurgie* 1955 ; 81 :477-81.
7. Sarazin R, Voisin R, Sarroste J, Manabie B. Méésentérium commune découvert chez l'adulte à l'occasion d'une appendicite aigue. *Journal de médecine de Bordeaux* 1967 ; 144 : 1556-61.
8. Anderson R, Lee D. Acute coecal volvulus. *Br J Surg.* 1980 ; 67 : 39-41.
9. Anderson JR, Welch GH. Acte volvulus of the right colon : an analysis of 69 patients. *World J Surg.* 1986 ; 10 : 336-42.