



## Thrombus intracardiaque avec ischémie aiguë et thrombophlébite des membres inférieurs lors d'une cardiomyopathie du péripartum

### Intracardiac thrombosis with acute ischemia and thrombophlebitis of the lower limbs during peripartum cardiomyopathy

J.A.Ch RAMORASATA <sup>(1)\*</sup>, R RANDRIAMAHAVONJY <sup>(2)</sup>, A.F. RAKOTOTIANA <sup>(3)</sup>,  
X.G TOVONE <sup>(1)</sup>, J.J ANDRIANJATOVO <sup>(4)</sup>, A RAVALISOA <sup>(4)</sup>, F SZTARK <sup>(5)</sup>

<sup>(1)</sup> Service de Réanimation Polyvalente, Centre Hospitalier de Soavinandriana, Antananarivo (Madagascar)

<sup>(2)</sup> Service de Gynécologie-Obstétrique, Centre Hospitalier de Soavinandriana, Antananarivo (Madagascar)

<sup>(3)</sup> Service d'Urologie, CHU Joseph Ravoahangy Andrianavalona, Antananarivo (Madagascar)

<sup>(4)</sup> Professeur à la Faculté de Médecine d'Antananarivo (Madagascar)

<sup>(5)</sup> Professeur à la Faculté de Médecine de Bordeaux (France)

#### Résumé

La cardiomyopathie du péripartum est une cardiomyopathie dilatée survenant dans le dernier trimestre de la grossesse ou dans les cinq ou six mois suivants l'accouchement. Elle est caractérisée par une dysfonction ventriculaire gauche diagnostiquée à l'échocardiographie bidimensionnelle (fraction d'éjection <45%), sans aucune autre étiologie de la défaillance cardiaque. Nous rapportons dans cette étude un cas associant un thrombus intracardiaque, une ischémie aiguë du membre inférieur et une thrombophlébite.

**Mots clés :** Cardiomyopathie péripartum ; Thrombus intracavitaire ; Ischémie membre inférieur.

#### Summary

The cardiomyopathy during peripartum is a dilated cardiomyopathy occurring in the last quarter of pregnancy or in the five or six months following the delivery. It is characterized by a left ventricular dysfunction diagnosed by the bidimensional echocardiography (fraction of ejection <45%), without no other etiology of the cardiac failing. We report in this survey a case associating an intracardiac thrombosis, an acute ischemia of the lower limb and a thrombophlebitis.

**Keywords:** Peripartum cardiomyopathy; Intracardiac thrombosis; Ischemia lower limb.

#### Introduction

La cardiomyopathie du péripartum est une cardiomyopathie dilatée rare, responsable d'une forte morbi-mortalité maternelle [1, 2]. Il s'agit d'une dysfonction ventriculaire gauche, survenant au cours du dernier trimestre de la grossesse ou dans les cinq ou six mois suivants l'accouchement [3] [4]. La grossesse est l'unique étiologie de cette défaillance cardiaque [4-7].

Nous rapportons un cas de cardiomyopathie du péripartum compliquée de thrombose intracavitaire du ventricule gauche et d'ischémie aiguë du membre inférieur gauche.

#### Observation

Il s'agit d'une jeune femme de 23 ans, troisième geste, troisième pare, sans antécédents particuliers notamment cardiovasculaires, entrée dans le Service de Réanimation pour ischémie aiguë du membre inférieur gauche.

La maladie survenait au cinquième jour après l'accouchement. La patiente a présenté une dyspnée aiguë rattachée à une insuffisance cardiaque aiguë globale. A son admission, la patiente était calme, consciente, coopérante etapyrétique. L'examen clinique notait une

tachycardie à 121/min, une pression artérielle de 90/65 mmHg et une fréquence respiratoire à 40/min. La saturation artérielle en oxygène était à 90% à l'air ambiant. L'auscultation pulmonaire décèlait des râles bronchiques au niveau des deux champs pulmonaires. La patiente présentait un œdème inflammatoire au niveau de la jambe gauche.

Sur le plan biologique, la calcémie était normale et égale à 88mg/L, la natrémie à 132 mEq.L<sup>-1</sup>, l'acide urique à 488 μmol/L, l'urée à 13,15 mmol.L<sup>-1</sup>, la créatininémie à 114 μmol.L<sup>-1</sup>, la C-reactiv Protein à 114 μmol.L<sup>-1</sup> puis une hématurie microscopique avec un taux d'érythrocyte urinaire à 50 μL<sup>-1</sup>. L'hémogramme

Du Centre Hospitalier de Soavinandriana, Antananarivo, Madagascar.

\**Adresse de correspondance :*

Dr. RAMORASATA Jean Andersen Chérubin

Tél.: +261-32-02-921-21

E-mail : ramorasata\_andy@yahoo.fr

Service d'Anesthésiologie et Réanimation Polyvalente

Centre Hospitalier de Soavinandriana

BP 6 bis, rue Docteur Moss, Soavinandriana

101 Antananarivo, Madagascar

Fax: +261 20 23 645 69 ; E-mail: cenhosoa@moov.mg

était normal. L'échocardiographie constata une cavité cardiaque droite dilatée, avec un décollement péricardique en regard de la cavité droite ; un ventricule gauche (VG) dilaté avec présence d'un thrombus intramural de 9 mm de diamètre au niveau de la pointe du VG (Figure 1), une fraction d'éjection (FE) à 40%, un petit épanchement pulmonaire bilatéral, une hépatomégalie à contour régulier et une ascite de petite abondance. L'échographie doppler visualisa le long de l'artère fémorale profonde et superficielle gauche, un thrombus intraluminal adhérent (Figure 2), générant une sténose de 65% de la lumière de l'artère fémorale, et au niveau de l'artère poplitée gauche, un thrombus intraluminal générant une sténose de 80% (Figure 3), puis une thrombophlébite poplitée gauche. Il n'y avait pas de flux au niveau de la tibiale postérieure gauche. La radiographie pulmonaire de face montrait une cardiomégalie avec un index cardiaque à 0,6 avec un comblement bilatéral des cils de sac costo diaphragmatique.

Une héparinothérapie avec de l'héparine de bas poids moléculaire a été instituée, mais l'aggravation rapide du tableau clinique a conduit à une amputation de la jambe gauche.

La malade décéda quelques jours après l'amputation dans un tableau de détresse respiratoire aiguë, évocatrice d'une embolie pulmonaire massive.

### Discussion

L'incidence de la cardiomyopathie du péripartum est malconnue, elle varie de 1/15000 à 1/1300 accouchements [4, 5, 8, 9]. Cette incidence semble être plus élevée chez la race noire-américaine mais le risque reste égale à ceux des autres ethnies [10]. C'est une pathologie multifactorielle [11, 12]. Son étiologie reste inconnue [2, 6, 13]. L'âge avancé de la parturiente, sa multiparité et sa tocolyse prolongée font partie de ces facteurs de risque [9].

La cardiomyopathie du péripartum a plusieurs formes cliniques, dont un tableau d'insuffisance cardiaque congestive ou ses nombreuses complications vasculaires [5] chez un patient sans antécédent cardiovasculaire. Par conséquent, son diagnostic peut être difficile et l'élimination des autres causes d'insuffisance cardiaque congestive est essentielle [6, 14]. Elle peut être découverte devant un tableau de thrombose intra cardiaque, d'une ischémie aiguë du membre inférieur par embolisation [15] ou d'une embolisation pulmonaire [16]. Concernant notre cas, la décompensation respiratoire aiguë constituait le signe d'appel et l'échocardiographie bidimensionnelle a objectivé une cardiomyopathie dilatée avec dysfonction ventriculaire gauche (fraction d'éjection systolique à 40 %) compliquée d'un thrombus intra mural de la cavité ventriculaire gauche. Aucune anomalie murale, signalée par certains auteurs [17]. Selon la littérature, la décompensation respiratoire en cas de cardiomyopathie du péripartum semble être associée à une hypokinésie ventriculaire globale responsable d'un effondrement de la fraction d'éjection systolique [14]. Devant ce tableau clinico-

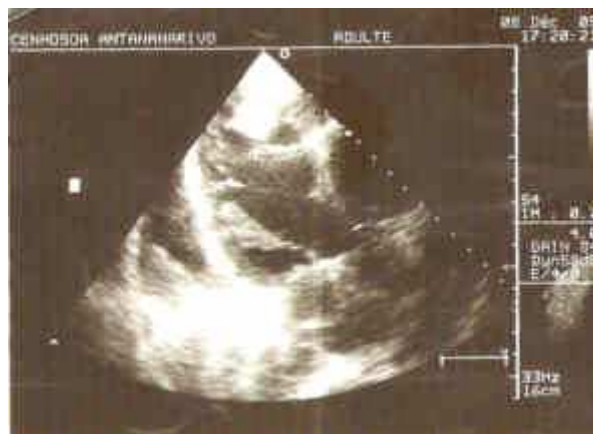

Figure 1: Dilatation biventriculaire, thrombus intramural de 9 mm de diamètre à la pointe du VG

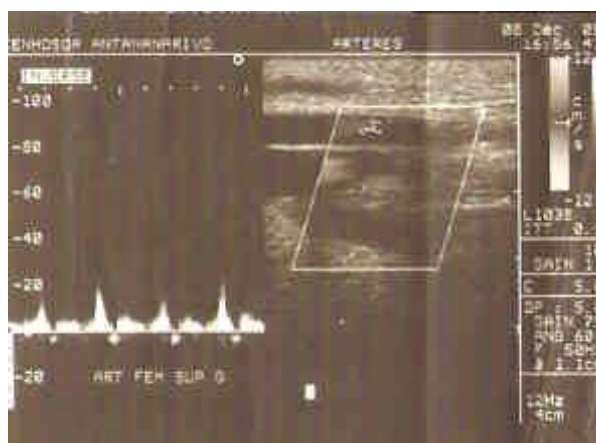


Figure 2: Thrombus intraluminal adhérent le long de l'artère fémorale profonde et superficielle gauche, sténose de 65% (échographie doppler)

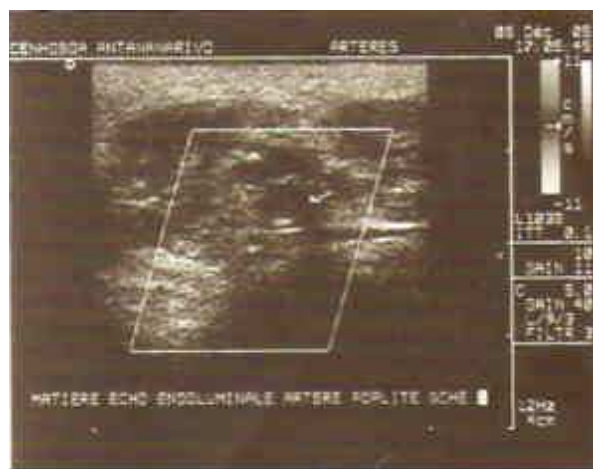


Figure 3: Thrombus intraluminal dans l'artère poplitée gauche, sténose de 80% (échographie doppler)

échographique et l'absence d'antécédents cardio-vasculaires chez notre jeune patiente, nous avons conclu en une cardiomyopathie du péripartum. Carlson et al [18] rapporte le cas d'une femme de 38 ans qui a présenté initialement une paresthésie du membre inférieur au 9<sup>ème</sup> jour du post partum, due à une thromboembolie aiguë des artères du membre inférieur. Ensuite, la patiente a manifesté une détresse respiratoire consécutive à une défaillance cardiaque gauche avec une fraction d'éjection systolique à 30 %. L'évolution clinique de la patiente était favorable grâce à l'association de la digoxine, de la furosémide et de l'héparine intraveineuse. Quant à notre patiente, elle a immédiatement présenté une détresse respiratoire aiguë et c'est seulement cinq jours après qu'elle a présenté des signes de thromboses artérielles des membres inférieurs. Un cas de cardiomyopathie du péripartum chez une jeune femme de même âge que la nôtre, avec un thrombus intra-cavitaire dans les deux ventricules, a été aussi rapporté [3]. Les auteurs avancent que l'état d'hypercoagulabilité physiologique de la femme enceinte et la dysfonction ventriculaire sévère consécutive à la cardiomyopathie pourraient conduire à la formation de ces thrombi intraventriculaires.

Actuellement, le traitement est surtout médical et basé sur l'équilibration de l'insuffisance cardiaque congestive et la prévention des complications thromboemboliques [2]. Les corticoïdes et les immunosuppresseurs sont utilisés dans certaines circonstances [2, 7, 11].

Selon les auteurs, l'évolution de la maladie est aléatoire [12]. Pour notre cas, le thrombus intra-mural a disparu après quatre jours de traitement médical mais ce dernier n'a pas empêché l'apparition d'une ischémie du membre inférieur le dixième jour. Le pronostic repose sur la récupération de la fonction ventriculaire gauche [9] et la lésion anatomopathologique du tissu endomyocardique [19]. Une fraction d'éjection supérieure à 27% et un diamètre fin-systolique du ventricule gauche de 5,5 cm sont des facteurs de bonne récupération du ventricule gauche [20]. Le taux de mortalité est très variable selon les études, de 1,36% à 50% [3, 21]. Les causes de décès sont souvent la défaillance cardiaque progressive, les arythmies ou les thromboembolies [3]. La fréquence de survie à long terme se situe aux environs de 50 % et souvent, seules les patientes paucisymptomatiques survivent [11]. La corrélation entre la lésion histologique et le pronostic reste encore hypothétique [22].

## Conclusion

La cardiomyopathie du péripartum est rare mais grave. Le tableau clinique est polymorphe. Devant un cas suspect, l'absence d'échographie bidimensionnelle et d'échodoppler ne doit pas empêcher le démarrage d'un traitement d'insuffisance cardiaque congestive associé à une héparinothérapie.

## Références

1. Avila WS, De Carvalho ME, Tschaen CK, Rossi EG, Grinberg M, Mady C. Pregnancy and peripartum cardiomyopathy. A comparative prospective study. *Arq Bras Cardiol* 2002; 79(5): 484-93.
2. Ro Angela, Frishman William H. Peripartum cardiomyopathy. *Cardiol Rev*. 2006; 14(1): 35-42.
3. Nishi I, Ishimutsu T, Ishizu T, Ueno Y, Suzuki A, Seo Y, et al. Peripartum cardiomyopathy and biventricular thrombi. *Circ J*. 2002; 66(9): 863-5.
4. Rizeq MN, Rickenbacher PR, Fowler MB, Billingham ME. Incidence of myocarditis in peripartum cardiomyopathy. *Am J Cardiol*. 1994; 74: 474-7.
5. Bennani SL, Loubaris L, Lalhoul I, Haddour N, Badidi M, Bouhouch R, et al. Cardiomyopathy du péripartum révélée par l'ischémie aiguë d'un membre inférieur. *Ann Cardiol Angeiol*. 2003; 52(6): 382-5.
6. Ladwig P, Fischer E. Peripartum Cardiomyopathy. *Aust N Z J Obstet Gynaecol*. 1997; 37(2): 156-60.
7. Grison P, Le Douarin L, Levy M, Soussana J. Oedème pulmonaire deux jours après une césarienne réglée. *Ann Fr Anesth Reanim*. 1994; 13(3): 414-16.
8. Koucky M, Binder T, Krejci V, Zivny J. Obstetrical aspects of peripartum cardiomyopathy. *Ceska Gynekol*. 2003; 68(2): 111-4.
9. Meadows WR. Idiopathic myocardial failure in the 1<sup>st</sup> trimester of pregnancy and the peripartum. *Circulation* 1957; 15: 903-14.
10. Cunningham FG, Pritchard JA, Hankins GDV, Anderson PL, Lucas MJ, Armstrong KF. Peripartum heart failure: idiopathic cardiomyopathy or compounding cardiovascular events? *Obstet Gynecol* 1986; 67: 157-68.
11. Tomaru A, Goto Y, Miura S, Takikawa K, Kagawa N, Kudo M, et al. Two cases of peripartum cardiomyopathy. *J Cardiol*. 1995; 25(1): 43-9.
12. Doménech Asensi P, Hernández-Palazón J, Tortosa Serrano JA, Burguillos López S, Alonso Miranda B. Puerperal cardiomyopathy and pulmonary oedema after cesarian section. *Rev Esp Anestesiología Reanim*. 2002; 49(3): 156-9.
13. Hagley MT, Mankad SV. Peripartum cardiomyopathy. *J Am Med Womens Assoc*. 1991; 46(5): 160-3.
14. Pravin JhaSwati JhaT.A. Millane. Peripartum cardiomyopathy complicated by pulmonary embolism and pulmonary hypertension. *Eur J Obstet Gynecol Reprod Biol*. 2005: 117-24.
15. Bahl A, Swamy A, Sharma Y, Kumar N. Isolated noncompaction of left ventricle presenting as peripartum cardiomyopathy. *Int J Cardiol*. 2006 May 24;109(3):422-3.
16. Massad LS, Reiss CK, Mutch DG, Haskel EJ. Familial peripartum cardiomyopathy after molar pregnancy. *Obstet Gynecol*. 1993; 81(5): 886-8.
17. Duran N, Günes H, Duran I, Biteker M, Ozkan M. Predictors of prognosis in patients with peripartum cardiomyopathy. *Int J Gynaecol Obstet* 2008;101(2):137-40.
18. Mielniczuk LM, Williams K, Davis DR. Frequency of peripartum cardiomyopathy. *Am J Cardiol* 2006;97:1765-8.
19. Gagne PJ, Newman JB, Muhs BE. Ischemia due to peripartum cardiomyopathy threatening loss of a leg. *Cardiol Young* 2003; 13: 209-11.
20. Safirstein JG, Rol AS, Grandhil, Choil J, Staniloael C. Evaluation of classic risk factors in a new cohort of peripartum cardiomyopathy survivors. *J Card Fail*. 2007; 13(6 Suppl), p. S154.
21. Lampert MB, Lang RM. Peripartum cardiomyopathy. *Am Heart J*. 1995; 130(4): 860-70.
22. Carlson KM, Browning JE, Eggleston MK, Gherman RB. Peripartum cardiomyopathy presenting as lower extremity arterial thromboembolism. A case report. *J Reprod Med*. 2000; 45(4): 351-3.